

## Komunikat na temat diagnostyki rezonansu magnetycznego u pacjentów ortodontycznych

### *Message about magnetic resonance diagnostics in orthodontic patients*

Wspólne stanowisko Polskiego Towarzystwa Ortodontycznego (PTO),  
Polskiego Lekarskiego Towarzystwa Radiologicznego (PLTR)  
i Polskiego Towarzystwa Stomatologicznego (PTS)

Obrazowanie za pomocą rezonansu magnetycznego (MR) jest coraz powszechniej stosowaną metodą diagnostyczną. Ze względu na wątpliwości dotyczące bezpieczeństwa wykonywania badań MR u pacjentów leczonych ortodontycznie lub noszących stałe aparaty retencyjne, przedstawiamy wspólne stanowisko towarzystw PTO, PLTR, PTS, odnoszące się do możliwości badania MR u tej grupy pacjentów. Przedstawione rekomendacje dotyczą aparatów rezonansu magnetycznego o natężeniu pola do 3T włącznie. Zalecenia powinny być stosowane we wszystkich grupach wiekowych.

Podczas badania MR pole magnetyczne może mieć znaczny wpływ na materiały magnetyczne stosowane w celach medycznych (lecniczych), także w jamie ustnej pacjenta. Taka sytuacja ma miejsce w grupie pacjentów ortodontycznych. Podczas badania pole magnetyczne może wpływać na stalowe elementy aparatu ortodontycznego/retencyjnego takie jak: zamki ortodontyczne, łuki, pierścienie, stałe retainery, nie przekraczając jednak siły wiązania tych elementów ze szkliwem. Przy prawidłowo umocowanych elementach aparatu, ryzyko przemieszczenia ich w trakcie badania MR jest znikome.

Pole magnetyczne nie wpływa negatywnie na elementy ze stopów tytanowych, NiTi, TMA; Cr-Co, miedzianych oraz na zamki ceramiczne lub z tworzyw sztucznych (1,2).

Największy niepokój i kontrowersje budzi możliwość efektu termicznego pola magnetycznego na metal. Aparat ortodontyczny/retencyjny może się nagrzewać w trakcie badania. W najnowszych doniesieniach stwierdzono, że wzrost temperatury elementów aparatu ortodontycznego, znajdującego się w polu magnetycznym do 3 T, nie przekracza 1°C podczas badania. Podwyższenie temperatury o 1 stopień nie ma wpływu negatywnego na szkliwo, miąższ zęba oraz otaczające tkanki miękkie (3,4,5).

Istotnym problemem, który często utrudnia lub uniemożliwia ocenę badania MR, są artefakty, wynikające z obecności aparatu ortodontycznego/retencyjnego. Największe artefakty powstają w sąsiedztwie aparatu ortodontycznego/retencyjnego w rejonie żuchwy, podniebienia twardego, podstawy języka, nosogardła, w przypadku niektórych aparatów także płatów czołowych

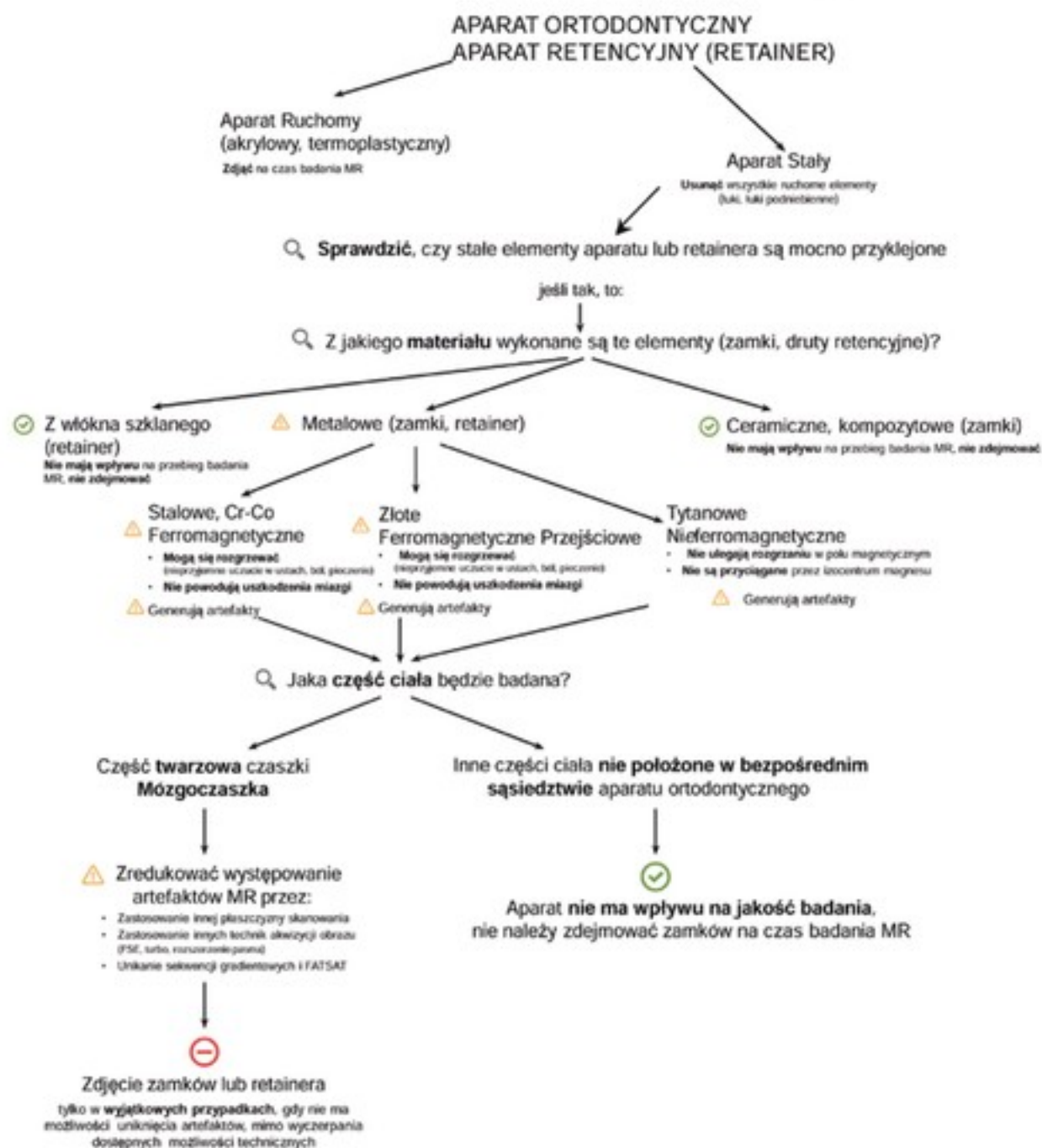
mózgu, okolicy siodła tureckiego oraz gałek ocznych. Stopień zaburzenia pola magnetycznego zależy od budowy aparatu ortodontycznego/retencyjnego: stopy tytanowe, chromowo-kobaltowe jak również elementy ceramiczne i tworzywa sztuczne nie powodują artefaktów w polu magnetycznym o natężeniu do 1,5 T (6,7). Stalowe stopy mogą być źródłem artefaktów, których wielkość zależy rodzaju stopu stali i natężenia pola magnetycznego (im wyższe pole magnetyczne tym silniejsze artefakty). Stop stali 18-8 (zawierający około 18% chromu i 8% niklu) nie wykazuje właściwości magnetycznych i nie powoduje artefaktów.

Wpływ na badanie MR mają także retainery, które zazwyczaj wykonane są ze stopów stalowych, powodujących powstanie artefaktów. Retainery tytanowe lub z materiałów z włókna szklanego nie mają wpływu na jakość obrazu MR.

### Podsumowanie

- Prawidłowo umocowane elementy metalowe aparatów ortodontycznych nie ulegają przemieszczeniu w trakcie badania MR w skanerach o natężeniu pola magnetycznego do 3T.
- W trakcie badania może dojść do nieznacznego podniesienia temperatury (o 1°C), co nie stanowi zagrożenia dla żywotności miążgi i otaczających tkanek.
- Stopy stali powodują powstanie miejscowych artefaktów w obrazie MR (z wyjątkiem stopu 18-8). Natomiast stopy niklowo-tytanowe, tytanowe, tytanowo-molibdenowe, chromowo-kobaltowe zamki ceramiczne i z tworzyw sztucznych nie powodują artefaktów w badaniu do 1,5 T.
- Przed wykonaniem badania lekarz ortodonta powinien zdjąć wszystkie ruchome elementy aparatu ortodontycznego (łuki, ligatury, łuki podniebienne) oraz sprawdzić czy pozostałe elementy są prawidłowo umocowane. Nie ma bezwzględnych wskazań do usuwania całego aparatu ortodontycznego.
- W wyjątkowych sytuacjach, gdy artefakty nie pozwalają na prawidłową ocenę badanych obszarów twarzoczaszki lub mózgowia należy usunąć cały aparat ortodontyczny.
- Obecność aparatu ortodontycznego nie ma wpływu na jakość badania MR odległych części ciała.

REKOMENDACJE PTO, PTS, PLTR  
BADANIE MR U PACJENTA ORTODONTYCZNEGO



## Piśmiennictwo

1. Kemper J, Klocke A, Kahl-Nieke B, Adam G. Orthodontic Brackets in High Field MR Imaging: Experimental Evaluation of Magnetic Field Interactions at 3.0 T. *Fortschr Röntgenstr* 2005; 177: 1691-8.
2. Klocke A, Kemper J, Schulze D, Adam G, Kahl-Nieke B. Magnetic Field Interactions of Orthodontic Wires during Magnetic resonance Imaging (MRI) at 1.5 Tesla. *J Orofac Orthop* 2005; 66: 279-87.
3. Regler M, Kemper J, Kaul MG, Feddersen M, Adam G, Kahl-Nieke B, Klocke A. Radiofrequency-induced Heating near Fixed Orthodontic Appliances in High Field MRI Systems at 3.0 Tesla. *J Orofac Orthop* 2009; 70: 485-94.
4. Yassi K, Ziane F, Bardinet E, Molinard M, Veyret B, Chateil JF. Evaluation of the risk of overheating and displacement of orthodontic devices in magnetic resonance imaging. *J Radiol* 2007; 88: 263-8.
5. Görgülü S, Ayyıldız S, Kamburoğlu K, Gökçe S, Ozen T. Effect of orthodontic brackets and different wires on radiofrequency heating and magnetic field interactions during 3-T MRI. *Dentomaxillofac Radiol* 2014; 43: 20130356.
6. Ellison MJ, Leggett VL, Thomson M, Oyoyo U, Wycliffe ND. Influence of common orthodontic appliances on the diagnostic quality of cranial magnetic resonance images. *Am J Orthod Dentofacial Orthop* 2008; 134: 563-72.
7. Blankenstein F, Troung BT, Thomas A, Thieme N, Zachariat C. Predictability of magnetic susceptibility artifacts from metallic orthodontic appliances in magnetic resonance imaging. *J Orofacial Orthop* 2015; 76: 14-29

Prof. Ingrid Różyło-Kalinowska  
p.o. Kierownik Samodzielnej Pracowni Propedeutyki Radiologii  
Stomatologicznej i Szczękowo-Twarzowej Uniwersytetu Medycznego  
w Lublinie ul. Karmelicka 7, 20-081 Lublin

Dr n. med. Beata Walawska  
NZOZ Ortomix  
Bursaki 25, 201-50 Lublin

Dr n. med. Agnieszka Predko-Engel  
Stomatologia Predko-Engel  
ul. Waszyngtona 32/19, 15-304 Białystok

Dr hab. n. med. Elżbieta Jurkiewicz  
Zakład Diagnostyki Obrazowej Centrum Zdrowia Dziecka  
Al. Dzieci Polskich 20, 04-730 Warszawa

Prof. Andrzej Urbanik  
Katedra i Zakład Radiologii Collegium Medicum Uniwersytet Jagielloński  
ul. Kopernika 19, 31-501 Kraków



# REKOMENDACJE PTO, PTS, PLTR - BADANIE **MRI** U PACJENTA ORTODONTYCZNEGO

## APARAT ORTODONTYCZNY

### Aparat Ruchomy

⊖ Zdjąć na czas badania MRI

### Aparat Stały

⊖ Usunąć wszystkie ruchome elementy (łuki, łuki podniebienne)

### Aligner Invisalign

✓ Nie ma wpływu na przebieg MRI

🔍 Sprawdzić, czy pierścienie są mocno przyklejone

jeśli tak, to:

🔍 Z jakiego **materiału** wykonane są zamki?

### Metalowe

### Ceramiczne

✓ Nie mają wpływu na przebieg badania MRI, nie zdejmować

#### Stalowe, Cr-Co

- ⚠ Mogą się rozgrzewać (nieprzyjemne uczucie w ustach, ból, pieczenie)
- Nie powodują uszkodzenia mięzi

⚠ Generują artefakty

#### Tytanowe

- Nie ulegają rozgrzaniu w polu magnetycznym
- Nie są przyciągane przez izocentrum magnesu

⚠ Generują artefakty

🔍 Jaka część ciała będzie badana?

Część twarzowa czaszki

**Mózgoczaszka**

Inne części ciała **nie położone w bezpośrednim sąsiedztwie aparatu ortodontycznego**

⚠ Zredukować występowanie artefaktów MRI przez:

- Zastosowanie innej płaszczyzny skanowania
- Zastosowanie innych technik akwizycji obrazu (FSE, turbo, rozszerzenie pasma)
- Unikanie sekwencji gradientowych i FATSAT



Zdjęcie zamków

tylko w **wyjątkowych przypadkach**, gdy nie ma możliwości uniknięcia artefaktów, mimo wyczerpania dostępnych możliwości technicznych

✓ Aparat **nie ma wpływu na jakość badania**, nie należy zdejmować zamków na czas badania MRI